ÜBER ADENOMYOSIS INTERNA UTERI

anhand eines besonderen Falles
mit decidualer Reaktion des Stromas
bei Tubargravidität

INAUGURAL-DISSERTATION
ZUR
ERLANGUNG DER DOKTORWÜRDE
IN DER GESAMTEN MEDIZIN
DER HOHEN MEDIZINISCHEN FAKULTÄT
DER
LUDWIG-MAXIMILIANS-UNIVERSITÄT
ZU MÜNCHEN

VORGELEGT IM FEBRUAR 1937
VON

ELSE LOEB
AUS BENSHEIM

MÜNCHEN 1938

DRUCK: HELLER G.M.B.H., MÜNCHEN 25, PLINGANSERSTR. 64

Herrn Professor Dr. *H. Albrecht* möchte ich an dieser Stelle für die Überlassung des Themas und die liebenswürdige Übernahme des Referates meinen herzlichsten Dank aussprechen.

R. UNIV.
BIBLIOTHEEK
LEIDEN

INHALTSANGABE

Einleitung: Fall und Beschreibung des Falles 5

Hauptteil: Adenomyosis interna uteri

1. Begriffserklärung 7
2. Pathologische Anatomie
   - A) Makroskopisch 8
   - B) Mikroskopisch 8

     Epithel — Aufbau der Drüsen — Cytogenes Stroma — Muskelgewebe
3. Ausbreitung der Wucherungen 10
4. Stellung in der pathologischen Anatomie 12
5. Hormonale Beziehungen 13

   Altersbeziehungen — Menstruationszyklus — Deciduale Reaktion

Schluß: Klinik 20

Blutung — Dysmenorrhoe — Beziehung zur extra- und intrauterinen Gravidität

Histogenese 22

Ätiologie 23

Literatur 25

Digitized by the Internet Archive
in 2026

https://archive.org/details/IA41554005_0073

Die Veranlassung zu der nachfolgenden Untersuchung ist ein Fall von Adenomyosis, der in seiner Erscheinungsform einige Besonderheiten aufweist, auf die hier näher eingegangen werden soll. Im folgenden ist die Krankengeschichte verkürzt wiedergegeben:

Es handelt sich um eine 37jährige Nullipara, bisher regelmäßig menstruiert; letzte Regel vor vier Wochen. Die Pat. blutet zurzeit der Aufnahme und klagt über heftige Schmerzen im Unterleib. Gelegentlich zeigen sich Temperatursteigerungen und es treten häufiger Ohnmachtsanfälle auf. Die Kranke ist hochgradig blaß, der Leib aufgetrieben und druckempfindlich. Im Unterleib ist ein harter, doppelfaustgroßer Tumor zu fühlen.

Bei der Operation findet sich in der Bauchhöhle ca. 1 Liter flüssigen Blutes. Das Netz ist mit dem Coecum und den rechten Adnexen, die auch im Cavum Douglasi fixiert sind, verwachsen. Die linke Tube ist zweifingerdick, mit ihrer Umgebung verwachsen. Sie zeigt eine 1 cm lange Usur, aus der Plazentamassen herausquellen. — Der Uterus ist fast kindskopfgroß und knollig verdickt. — Totalextirpation unter Zurücklassung eines Ovars.

Am Operationspräparat fällt auf, daß die rechte Tube infantil und geschlängelt ist. Die linke Tube läuft in ihrem abdominalen Zweidrittel in einen ovalen weichen Tumor aus, der den schon beschriebenen Defekt zeigt. — Es

Abbildung 1

handelt sich um eine rupturierte Tubargravidität, als deren natürliche Folgen die erwähnten Begleiterscheinungen (Blutungen in die Bauchhöhle, Ohnmachten und plötzlicher Verfall) anzusehen sind. — Die Tubargravidität könnte auf Grund infantiler Tuben, in Verbindung mit entzündlichen Verwachsungen entstanden sein, oder mit der besonderen Veränderung der Genitale in Zusammenhang stehen. — Der extirpierte Uterus zeigt die Form eines Uterus myomato-

sus. Bei genauerer Betrachtung sieht man statt der glatten, eine mit zahlreichen, flachen gelblichen Höckern besetzte Serosafläche.

Der Schnitt durch den Uterus (Abb. 1) zeigt, daß neben der myomatösen Wucherung noch ein anderes pathologisches Gewebe vorhanden sein muß. Das ganze Myometrium ist von einem schwammig aussehenden Gewebe durchsetzt, so daß die eigentliche Schicht des Myometrium, soweit sie gegen das vorher erwähnte schwammige Gewebe überhaupt abzugrenzen ist, hochgradig verdünnt erscheint. Oft bleibt nur eine schmale, einige Millimeter breite Zone des Myometrium übrig. An einigen Stellen wird der Serosaüberzug des Uterus durch dicht beieinander liegende weißliche Gewebskomplexe vorgebuckelt. Gegen das rötliche Bindegewebe der Cervix ist das weißliche Gewebe der Wucherung scharf abgesetzt. Das Gewebe, das die Uteruswände in der beschriebenen Weise verdickt, sieht wie Myomgewebe aus, d. h. es besteht aus weißlichen, über die Schnittflächen hervorquellenden Faserzügen, die sich nach allen Richtungen verflechten. — Was nicht zum Bild des Myoms paßt, sind fast überall in wechselnder Verteilung cystische bis erbsengroße Hohlräume, die zirkulär von Faserzügen eingefaßt sind. In den größten Hohlräumen finden sich weißlich-gallertartige Massen. Im Zentrum einer Faserkapsel liegen mehrere Hohlräume dicht nebeneinander. Sehr häufig werden dieselben gegen ihre Lichtung hin durch weißliche solide Gewebsmassen eingeengt. Das innerhalb der festen zirkulären Kapsel liegende Gewebe, welches die Hohlräume in sich schließt, ist weich und sinkt unter das Niveau der weißen myofibrösen Substanz zurück. —

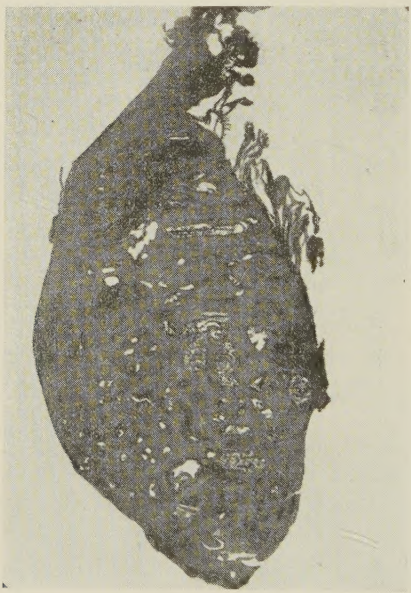

Abbildung 2

Die Schleimhaut ist diffus geschwollen und über dem inneren Muttermund polypös verdickt. Sie ist von bräunlich bis dunkelroter Farbe, fleckig und streifig gesprenkelt.

Abbildung 2 zeigt einen nach der Kristeller'schen Gefriermethode durch die Corpushinterwand geführten Schnitt. Die ganze Wand ist wie ein Schwamm von verschiedenartigsten Hohlräumen durchsetzt. Es bleibt lediglich — wie

vorher beschrieben — ein ganz dünner Myometriummantel übrig. Cervix und Portio zeigen keine pathologischen Hohlräume. Der dem Endometrium zugewandte Teil der Wucherung enthält Cysten und drüsige Hohlräume ohne viel Zwischengewebe. Im Bilde imponieren diese Stellen als porös schwammige Bezirke. Gegen die Peripherie des Schnittes zu, nehmen die Hohlräume an Zahl und Größe ab. Vom Endometrium ist nur noch ein geringer Teil erhalten; an ihm kann man ohne weiteres einen spongiösen Aufbau erkennen.

Bei mikroskopischer Untersuchung der Uterusschleimhaut sieht man, daß sich das Endometrium unter dem hormonalen Einfluß der extrauterinen Schwangerschaft decidual umgewandelt hat. Man erkennt außerdem, daß das Epithel, das die in der Uteruswand verstreuten Hohlräume umgibt, aus typischem Schleimhautepithel des Uterus besteht. Es bildet vielfach gewundene und verzweigte Drüsenschläuche, die von decidual umgewandeltem Stroma umgeben sind. Hinsichtlich der Form und Funktion der Drüsen und des Grades der decidualen Umwandlung ihres Stromas, ist die Ähnlichkeit mit der topischen Decidua so ausgeprägt, daß man auf Grund der histologischen Untersuchung allein nicht sagen könnte, daß es sich um eine an nicht typischer Stelle in der Uteruswand gebildete Decidua handelt. Diese deciduale Reaktion findet sich nicht gleichmäßig in der ganzen Uteruswand; man trifft immer wieder Schleimhautinseln, die diese Reaktion ganz vermissen lassen, oder an denen sie nur spärlich ausgeprägt ist.

Die oben beschriebene Wucherung besteht aus verschiedenen Gewebsanteilen, einem adenomatösen, einem myomatösen bzw. myofibrösen und dem cytogenen Stroma. Das gemeinsame Vorkommen der beiden ersten Gewebsarten sowie des für die Uterusschleimhaut charakteristischen zellreichen Stromas, läßt, da diese Wucherung ohne scharfe Begrenzung in die Umgebung übergeht, mit Sicherheit die Diagnose: Adenomyosis interna uteri stellen.

Zu ihrem Verständnis ist eine Darstellung ihrer pathologisch-anatomischen, klinischen und histogenetisch-ätiologischen Besonderheiten nötig.

Adenomyosis ist eine Bezeichnung für jene eigenartigen Wucherungen, die eine weitgehende histologische und funktionelle Übereinstimmung mit der Uterusschleimhaut aufweisen und die sich weiterhin dadurch auszeichnen, daß sie mit mehr oder weniger ausgesprochener Hyperplasie der glatten Muskulatur oder des Bindegewebes einhergehen. Da diese Bildung weder zu den Geschwülsten noch zu den entzündlichen Wucherungen gerechnet werden kann, ist die Bezeichnung Adenomyosis oder Adenomyofibrosis *(O. Frankl)* am zweckmäßigsten und am geläufigsten. Sie bringt zum Ausdruck, daß es sich hierbei um einen diffusen Prozeß handelt, dem die nach *H. Albrecht* sehr seltenen cirkumscripten Adenomyome gegenübergestellt werden können.

Man muß zwischen streng isolierten und diffusen Wucherungen unterscheiden; auch ortsmäßig ist eine Trennung notwendig in solche Wucherungen, die in unmittelbarem Zusammenhang mit der Schleimhautauskleidung des Uterus und der Tube stehen, also lediglich einer Grenzüberschreitung gleichkommen, und solche,

die sich ohne diesen Zusammenhang intra- oder extraperitoneal entwickeln. Für die erste Form ist sowohl der Name Adenomyosis interna als auch ihre Herleitung von der postfetalen Schleimhaut heute allgemein üblich und anerkannt. Für die zweite Form, bei der also dieser Zusammenhang mit der Uterus- und Tubenschleimhaut nicht nachgewiesen werden kann, ist der Name Adenomyosis externa gebräuchlich. Da aber diese Form der endometrioiden Heterotopien *(Lauche)* meist an Stelle der muskulären, eine bindegewebige Hyperplasie vorhanden ist, hat *Albrecht* hierfür den Namen Adenofibrosis geprägt. — Ganz allgemein kann man alle endometrioiden Heterotopien nach *Albrecht* als Adenosen bezeichnen.

Betrifft die Wucherung, wie in dem oben angeführten Fall, den Uterus, so zeigt sich schon makroskopisch oft eine diffuse kugelige Auftreibung seines Corpus. Meist ist jedoch die muskuläre Hyperplasie im Bereich der Adenomyosis nicht gleichmäßig verteilt, sondern an einigen Stellen, zumeist im Fundusbereich, stärker entwickelt, so daß von außen gesehen das Bild einzelner abgegrenzter Tumoren nach Art eines Uterus myomatosus entsteht. Wegen dieser Ähnlichkeit mit einem solchen, kann die Diagnose erst nach Eröffnung des Uterus und einem Schnitt durch die verdickten Abschnitte gestellt werden. Bei schwächeren Graden ist die Erkrankung nur mit der Lupe zu erkennen. — Die Konsistenz der Wucherungen ist in den meisten Fällen derb wie Myomgewebe oder — wie im angeführten Falle — infolge ödematöser Durchtränkung, reichlicher Cystenbildung und decidualer Umwandlung des Stromas weniger fest. Charakteristisch ist der sehnig weiße Glanz des Myomgewebes, dessen schon makroskopisch erkennbare, verschieden breite Faserzüge sich nach allen Richtungen hin durchkreuzen und graurötliche cystische Einschlüsse zwischen sich fassen, die am frischen Präparat nach kurzer Zeit einsinken. Dadurch entsteht ein Faserwerk, das sich deutlich als wirres Relief abhebt und eine Oberfläche entstehen läßt, die *O. Frankl* mit der Bruchfläche eines Marmorblocks verglichen hat. — In den Feldern erkennt man selten weiche Schleimhaut, dagegen öfters kleinere und größere, manchmal blutgefüllte Cysten.

Die Wucherung zerstört und verdrängt in vielen Fällen das ganze Myometrium, so daß nur noch ein schmaler Muskelmantel schalenartig den betroffenen Bezirk umgibt. Der noch vorhandene dunkler erscheinende Muskelanteil zieht sich ebenso wie die drüsigen Einschlüsse in geringem Grade von der Schnittfläche zurück.

Ein sehr häufiger Nebenbefund bei Adenomyosis interna uteri ist nach *Kitai* und *R. Meyer* eine Hyperplasie des Endometrium mit Bildung kleiner, in die Cervix hineinragender Schleimhautpolypen.

Histologisch handelt es sich um eine das Myometrium durchsetzende Wucherung von Drüsenschläuchen, die von der Basalis des Endometrium ausgeht.

Das Epithel kann dem des Endometrium vollkommen gleich gebildet sein, Flimmerzellen und sezernierende Zellen, überhaupt alle Zeichen der funktionierenden Uterusschleimhaut aufweisen; meist gleicht es dem der Basalis endometrii, aus der es hervorgeht. Der Aufbau der Drüsen kann ebenfalls dem des Endometrium entsprechen; er ist jedoch meist vollkommen wirr und verzweigt.

Der Funktionszustand der Drüsen entspricht gewöhnlich dem der ruhenden Basalis. Nach *Albrecht* können alle Formen von glandulärer Hypertrophie und Hyperplasie vorkommen. Sehr häufig bilden sich ampulläre Erweiterungen und cystische Hohlräume, die auch in unserem Fall zahlreich vorhanden sind. Besonders charakteristisch ist nach *Albrecht* eine fast cirkuläre Anordnung von Drüsenschläuchen um eine zentrale Cyste. Der Inhalt dieser Hohlräume ist serös oder schleimig, enthält frisches Blut oder Pigmentzellen, abgestoßene Epithelien, Lymphocyten und Leukocyten.

Die Drüsen wuchern vollkommen unregelmäßig in das Myometrium ein. Es läßt sich durch das Verfahren der Serienschnitte und an Wachsplattenmodellen *(Ete v. Burg)*, wie auch durch Injektionsverfahren nachweisen, daß ein direkter Zusammenhang auch von scheinbar solitär liegenden Drüseninseln mit dem Endometrium besteht.

Die in das Myometrium einwuchernden Drüsenschläuche sind von einem Mantel des von *Kölliker* so genannten cytogenen Stromas umgeben. Die Dicke dieses Gewebsmantels ist wechselnd. Es kann vorkommen, daß die Stromawucherung gegenüber den drüsigen Anteilen eine gewisse Selbständigkeit gewinnt, so daß auf weite Strecken vollkommen drüsenlose Stromabezirke gefunden werden. Meist sind die am meisten vorgewucherten Drüsenteile am spärlichsten von diesem zellreichen und zarten Gewebe umgeben. Das cytogene Stroma besteht aus runden oder spindeligen Zellen mit gut färbbaren Kernen; es besitzt wenig Fibrillen, ein feines Fasernetz umspinnt jede einzelne Zelle. Die Ausläufer der Zellen hängen mit einzelnen Fibrillen zusammen und bilden ein geschlossenes Netz. Wegen seiner Ähnlichkeit mit dem Stroma der Lymphdrüsen hat man das cytogene Gewebe auch lymphadenoides Gewebe genannt. In seinen Maschen finden sich wenig freie Zellen, Lymphocyten und Leukocyten und Plasmazellen. Das cytogene Gewebe kann sich sehr massig entwickeln und dabei Drüsenlumina, Ampullen und Cysten eindellen, besonders wenn es sich nicht gleichmäßig um Hohlräume herumlegt, sondern sich an einer Seite stärker entwickelt. Durch diese Eigenschaft des

cytogenen Stromas und gleichzeitig durch Schrumpfung des Inhalts einer kleinen Cyste oder einer Ampulle kann so das Bild eines „Pseudoglomerulus" erzeugt werden, das für die Adenomyosis charakteristisch ist. Dieses Bild ist besonders dann täuschend ähnlich, wenn das Stroma reichlich von neugebildeten Kapillaren durchsetzt ist. Diese glomerulusartigen Bildungen haben u. a. dazu geführt, daß man früher die Adenosis auf Urnierenreste zurückführte *(v. Recklinghausen)*. *Lauche* hat eine Beziehung zwischen der Dicke des Stromamantels und der Höhe des Epithels festgestellt, die er für die endometrioiden Heterotopien charakteristisch hält: Dort, wo die Drüsen wenig Stroma besitzen, ist das Epithel flach, während an stromareichen Stellen hohes Zylinderepithel zu finden ist.

Wie schon oben beschrieben gehört die Muskelhypertrophie, die diffus oder knotig sein kann, zum Bilde der Adenomyosis interna uteri. Die hyperplastischen Muskelzellen heben sich von dem eigentlichen Myometrium durch ihre Konsistenz, ihren Faserverlauf und ihre Farbe deutlich ab. Sie sind etwas kleiner als die des Myometrium, zeigen jedoch ebenso wie diese deutliche Fibrillen. Um jede Muskelfaser spinnt sich ein Bindegewebsnetz. Der Bindegewebsanteil ist weitgehenden Schwankungen unterworfen. Er kann gering sein, aber auch das Muskelgewebe vollkommen ersetzen. Die an *O. Frankls* Material von Adenomyosis vorgenommenen Untersuchungen ergaben, daß weniger in den oberflächlichen, mehr aber in den tief in die Uteruswand vorgedrungenen Adenomyosisherden stellenweise elastische Fasern gefunden werden, wie sie auch der angeführte Fall aufwies. Sehr selten ist dieses elastische Gewebe im cytogenen Stroma selbst zu finden, mehr jedoch im interfascikulären Binde- oder Muskelgewebe, zuweilen in reichlichem Maße und in Mantelform um die endometrioiden Heterotopien herumgelagert. —

Die Ausbreitung der endometrioiden Wucherungen bei der Adenomyosis interna uteri ist in der Hauptsache von *R. Meyer* und *Kitai* erforscht und beschrieben worden. Der Prozeß beginnt meistens so, daß von einer basalen „glandulären Hyperplasie" aus *(R. Meyer)* einzelne Schläuche der Basalis weiter in das Myometrium (endophytisch) einwuchern. Bei diesem Vorgang ist das cytogene Gewebe in besonderer Weise beteiligt. Dasselbe besitzt ein histolytisches Ferment, das imstande ist die glatten Muskelfasern und das Bindegewebe, weniger das elastische Gewebe, aufzulösen. Endothel kann von diesem Ferment nicht angegriffen werden; daher kommt es, daß ein Einwuchern des cytogenen Stromas in Blut- und Lymphgefäße nie beobachtet wurde. *(Schiller, Kitai)*. Es kommt lediglich vor, daß das cytogene Gewebe das Endothel eines Lymphgefäßes polypös vorbuckelt. Das

cytogene Gewebe ist also gewissermaßen der Wegbereiter für die einwuchernden Drüsenschläuche. Der Ausbreitungsweg erfolgt nach *R. Meyer* und *Kitai* so, daß sich das wuchernde Gewebe zunächst interfascikulär in den Gewebsspalten ausbreitet. Bei stärkerer Stromawucherung jedoch erfolgt durch die histolytische Fähigkeit des Stromas eine intrafascikuläre Ausbreitung bei gleichzeitiger Auflösung des Muskel- und Bindegewebes. Diese ist daran zu erkennen, daß an der Wucherungsgrenze die Muskelbündel, die zum Teil noch in das Stroma hineinragen, verklumpt sind, trübes Protoplasma aufweisen und durch ihre stärkere Kernfärbung auffallen. Die zerfallenen Fasern werden dann schließlich vollkommen resorbiert. So kann das endometrioide Gewebe das ganze Myometrium substituieren, das schließlich nur noch als dünne Schale die Wucherung umgibt. In seltenen Fällen wird wie bei dem beschriebenen Fall auch dieser Muskelmantel noch überschritten und die endometrioiden Wucherungen buckeln die Serosafläche vor. Es handelt sich also um ein rein infiltratives Wachstum wie bei bösartigen Tumoren. Es fehlt aber, im Gegensatz zu diesen, das schnelle Vorwärtsdringen und das hemmungslose Wachstum der Wucherungen, was auf folgende Tatsache zurückzuführen ist: Die histolytische Kraft des Stromas erschöpft sich im Laufe des Vorwärtswucherns dieses Gewebes und versiegt völlig im Laufe des Klimakteriums, also nach Aufhören der Ovarialfunktion. Dabei werden die Stromazellen spärlicher, das ganze Gewebe derber und faserreicher. Es zeigen sich auch Rückbildungsvorgänge am Epithel, das niedriger wird. Ebenso kommt es zur Abschnürung einzelner Cysten. — Daß es andererseits auch zu einer sarkomatösen Entartung kommen kann, wie später in anderem Zusammenhang noch erwähnt werden soll, hat *R. Meyer* an einem einzigen Fall gezeigt.

Es ist verständlich, daß die von adenomyotischem Gewebe durchsetzte und substituierte Uteruswand gegenüber der physiologischen Beanspruchung der Schwangerschaft nicht mehr widerstandsfähig genug ist. Dies ist besonders dann der Fall, wenn die Wand reichlich von Hohlräumen und Cysten durchsetzt und sehr viel zartes zellreiches Stroma vorhanden ist, insbesondere, wenn der Zellverband des letzteren infolge der decidualen Umwandlung aufgelockert ist. In diesem Falle kommt es bei intrauteriner Gravidität zur Ruptur des Fruchthalters, wie der von *Schäffer* beschriebene Fall zeigte. Hierbei handelte es sich um eine Spontanruptur des Uterus bei einer 48jährigen Frau mit Zwillingen im 7. Monat der zehnten Schwangerschaft. An der Plazentarstelle fand sich eine decidual veränderte „Adenomyometritis". Der Einschluß der drüsigen Elemente rief eine abnorme Brüchigkeit der Uteruswand an der Plazentarstelle hervor, so daß es aus Anlaß eines geringen

Traumas hier zur Ruptur kam. Das durch Operation gewonnene Präparat des rupturierten Uterus ergab folgenden Befund:

Makroskopisch betrachtet eine Corpuswand von 3—4 cm Dicke. Die Uterushöhle war mit geronnenem Blut ausgefüllt. An der Plazentarstelle, besonders in der Nähe der Ruptur war die Muskulatur von zahllosen reis- bis hirsekorngroßen Grübchen und Höhlen durchsetzt, die sich durch die ganze Wand erstreckten und der Muskulatur ein schwammartiges, wurmstichiges Aussehen gaben. Die Drüsenwucherung fand sich fast ausschließlich im Bereich der Plazentarstelle, besonders in der Umgebung der Ruptur. Nirgends waren Chorionzotten eingewachsen, vielmehr waren sie durch gut färbbare Decidua getrennt.

Ein weiterer Fall von Uterusruptur bei Adenomyosis interna uteri infolge decidualer Auflockerung der Corpuswand ist von *Schugt* mitgeteilt worden: Es handelte sich hierbei um eine 32jährige V-Gravida, bei der wegen starker Blutung die Ausräumung des Uterus vorgenommen wurde. Bei der Austastung gelangte der Finger durch eine Öffnung im Fundus in die freie Bauchhöhle. In der Klinik wurde die Laparatomie gemacht und der Uterus extirpiert. Bei näherer Untersuchung fand der Verdacht auf kriminelle Perforation eine andere Klärung. Das Operationspräparat des Uterus zeigte im Bereich des Fundus eine 4,5 cm im Durchschnitt messende, mit Blutkoagula erfüllte Öffnung. Das Netz war durch breite Stränge rings um die Öffnung fixiert.

„Die mikroskopische Untersuchung ergab, daß vom Cavum aus die Decidua eine kleine Strecke auf die Wand des Loches überging. Die Muskulatur in der Umgebung des Risses enthielt bis dicht unter die Serosa Drüsen mit kubischem Epithel, die genau wie Uterusdrüsen aussahen. Sie waren zum Teil erweitert, schon makroskopisch als kleine, mit Schleim gefüllte Cystchen zu erkennen. Das sie umgebende Stroma enthielt zahlreiche Zellen mit hellen rundlichen Kernen, zeigte also eine deciduale Umwandlung, die aber nicht deutlich ausgesprochen war."

Wie im Falle *Schäffer* führte die ektopische Schleimhautwucherung besonders durch die cystischen Bildungen der Drüsen zu einer beträchtlichen Zerreißlichkeit.

In der pathologischen Anatomie nimmt die Adenomyosis interna uteri eine Sonderstellung ein. Bei geringen Graden zeigt sie fließende Übergänge zur „basalen glandulären Hyperplasie" und ist oft kaum von dieser zu trennen. Aber trotzdem kann die Adenomyosis interna uteri nicht als hyperplastische Wucherung bezeichnet werden. Am ehesten läßt sich die Art und Weise des infiltrierenden Vorwucherns des Stromas, das mit Destruktion des Muskel- und Bindegewebes einhergeht, mit dem Wachstum der Sarkome vergleichen. Die sarkomatösen Wucherungen können ja auch — wenigstens in ihren Anfangsstadien — langsam infiltrierend wachsen. Aber sehr bald kommt es hier zu

einem Einbruch in die Gefäße, was bei der Adenomyosis interna uteri nie der Fall ist. Außerdem fehlt bei den Adenomyosen das schrankenlose Weiterwuchern der Sarkome, da sich — wie oben ausgeführt — die histolytische Kraft des Stromas mit der Zeit erschöpft. Ein einziger Fall sarkomatöser Entartung wurde von *R. Meyer* beschrieben. Es handelte sich um ein Adenosarkom, das von endometrioiden Wucherungen durchsetzt war.

Nach *R. Meyer* stellt die Adenomyosis ein Zwischenglied dar zwischen regenerativ-hyperplastischen und destruierenden Wucherungen. Das Einwuchern der endometralen Drüsen in das Myometrium mit Überschreitung der natürlichen Grenzen wurde früher häufig als maligne betrachtet (*Löhlein, Landauer* u. a.).

R. Meyer hat zuerst klar festgestellt, daß die Wucherung der Drüsen bei Adenomyosen mit Carcinom in keinem Zusammenhang steht. „Die Grenzüberschreitung allein ist kein Beweis für Malignität, wenn sonst alle Zeichen einer malignen Entartung fehlen." Daß tatsächlich in ganz seltenen Fällen carcinomatöse Entartung der heterotopen Drüsen vorkommt, zeigen die Fälle von *R. Meyer*, *K. Ruge* und *O. Frankl*. (Häufiger sind Fälle beschrieben worden, bei denen es sich um ein gleichzeitiges Vorkommen von Adenomyosis und Corpuscarcinom handelte und bei denen das Carcinom nachträglich in die adenomyotischen Herde hineingewuchert war.)

Bei Betrachtung eines Schnittes durch eine heterotope Wucherung wird oft der Eindruck abgegrenzter Tumoren hervorgerufen, und zwar deshalb, weil zwischen einzelnen adenomyotischen Herden mehr oder weniger breite Myometriumstreifen liegen und häufig der Zusammenhang der endometrioiden Heterotopien mit dem Endometrium nicht ohne weiteres sichtbar ist. Bei genauerer Untersuchung stellt sich jedoch immer heraus, daß dieser Zusammenhang besteht und daß die Wucherungen diffus in die Umgebung übergehen. So scheint also manchmal ein Übergang zu den Adenomyomen zu bestehen, was aber tatsächlich niemals der Fall ist.

Zusammenfassend läßt sich also folgendes sagen:

Die Adenomyosis interna uteri stellt ein Zwischenglied zwischen hyperplastischen Wucherungen und echten Geschwülsten dar.

Zur „basalen glandulären Hyperplasie" sind fließende Übergänge vorhanden, aber fast nie gibt es Übergänge zu den echten Geschwülsten. Deshalb muß wohl die adenomyotische Wucherung mehr zu den Hyperplasien als zu den Tumoren gerechnet werden.

Die Adenomyosis interna uteri ist niemals vor Eintritt der Geschlechtsreife beobachtet worden. Der jüngste Fall wurde von *Adler* beschrieben bei einem 20jährigen Mädchen. Nach den Angaben von *Westmann, Polano* und *Frankl* und wie auch sonst alle Autoren übereinstimmend berichten, nimmt die Zahl der Erkran-

kungsfälle an Adenomyosis in der zweiten Hälfte der Geschlechtsreife auffallend zu, erreicht ungefähr im fünften Lebensjahrzehnt ihren Höhepunkt, um dann mit Aufhören der Ovarialfunktion (wie die Myome) an Häufigkeit schnell wieder abzunehmen, wie auch aus beiliegenden Kurven ersichtlich ist.

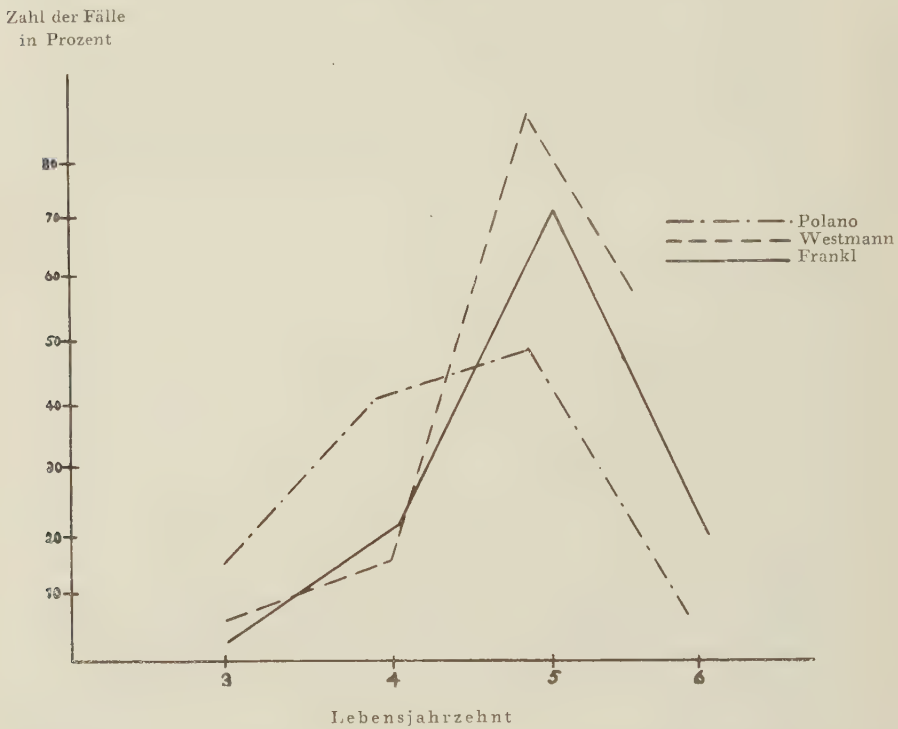

Zu den Kurven ist zu bemerken, daß die Angaben *Frankls* aus der neueren Zeit stammen, nachdem er und *R. Meyer* eine genaue Begriffsbestimmung der Adenomyosis und eine scharfe Trennung von den Adenomyomen durchgeführt hatten. Die Angaben *Polanos* und *Westmanns* beziehen sich auf die Adenomyome im allgemeinen, bevor die klare Definition eingeführt war.

Die angegebenen Zahlen können aber trotzdem für die Adenomyosis verwendet werden, weil die echten Adenomyome außerordentlich selten sind und sich neun Zehntel der angegebenen Fälle *(Albrecht)* auf Adenomyosis beziehen dürften. Außerdem zeigen die Kurven ungefähr den gleichen Verlauf.

Aber auch die Entwicklung der Adenomyosis selbst ist vom Alter abhängig, so daß analog den Myomen die adenomyotischen

Wucherungen nach Aufhören der Ovarialtätigkeit eine weitgehende Rückbildung zeigen.

Aus dem Gesagten geht hervor, daß die Entwicklung der Adenomyosis zu der Ovarialfunktion in Beziehung steht. *Brakemann* hat in Parallelversuchen über die experimentelle Endometriose beim kastrierten und normalen Kaninchen gezeigt, daß die endometrioiden Heterotopien bei fehlenden Ovarien gar nicht oder nur schlecht angehen und in der Entwicklung weit hinter denen des normalen Tieres zurückbleiben.

Es ist leicht verständlich, daß die heterotope, endometriumähnliche Schleimhaut sich auch an dem Zyklus der Ovarialfunktion wie die topische Schleimhaut beteiligen kann. Der Zyklus, der von den Ovarialhormonen gesteuert wird, bedingt auch cyklische Veränderungen an den adenomyotischen Wucherungen. Nach *R. Meyer* ist aber die funktionelle Beteiligung der Heterotopien nur unvollkommen. Es finden sich im Prämenstruum und bei der Menstruation meistens nur ödematöse Durchtränkung, Schwellung, Blutanschoppung und dunkle Verfärbung. Aber in irgendeiner Weise sind alle Adenosen an diesen Vorgängen beteiligt. Selten kommt es zum vollkommenen Ablauf des Zyklus bis zur Abstoßung der Compacta und menstruellen Blutung.

Der häufige Befund von freiem Blut und Blutpigment in adenomyotischen Herden kann nur in den seltensten Fällen als eine echte Menstruationsblutung aufgefaßt werden, denn es kommt sehr oft vor, daß man Blut in den Drüsenlumina und Blutpigment im Stroma-Bindegewebe findet, ohne daß die Drüsen den entsprechenden Funktionszustand zeigen.

Die Blutungen können rein mechanisch bedingt sein; das ist besonders dann als sicher anzunehmen, wenn sich frische Blutungen ganz unabhängig vom Menstruationszyklus (Intermenstruum) nachweisen lassen. So fand z. B. *Frankl* drei Wochen p. m. in adenomyotischen Herden frische Blutungen. – Durch die sich ausbreitenden Wucherungen kann es zu Abknickungen der venösen Gefäße mit passiver Hyperaemie und Blutungsbereitschaft kommen. Außerdem ist durch die histolytische Kraft der Stromazellen eine Gefäßwandschädigung möglich, die ebenfalls eine Blutung per rhexin begünstigt.

Bei der Menstruation kommt es außerdem noch zur kongestiven Hyperaemie, so daß also im Zusammenhang mit den oben genannten Faktoren eine Blutung auch während der Menstruation erfolgen kann, ohne daß es sich um eine eigentliche menstruelle Blutung handelt.

Deshalb muß bei Vorhandensein von Blutungen zur Zeit der Menstruation immer festgestellt werden, ob die Herde morpholo-

gisch und funktionell dem prägraviden Stadium des Endometrium gleichen oder ob es sich nur um eine kongestionelle Blutung handelt.

Wie die Adenosen eine Abhängigkeit von mensuellen Zyklus zeigen, so ist auch leicht zu verstehen, daß die endometrioiden Heterotopien auch dem hormonalen Einfluß einer Gravidität unterliegen können.

Der menstruelle Zyklus läuft vor allen Dingen an dem Epithel des Endometrium ab, während das Stroma im Praemenstruum eine geringere Beteiligung erfährt. Die Zellen scheinen lediglich etwas vergrößert, durchscheinender und sind glykogenhaltig (Praedecidua). Die Bildung einer Decidua hingegen prägt sich am charakteristischsten am Stroma aus. Unter dem hormonalen Einfluß einer intra- oder extrauterinen Gravidität zeigen sowohl Epithel als auch Stroma eine Steigerung ihres praemenstruellen Funktionsstadiums. Diese Steigerung prägt sich an den Drüsenschläuchen nicht sehr charakteristisch aus, während das Stroma hierdurch den für die Decidua typischen Aufbau erhält.

Die Stromazellen, von denen im Ruhezustand oft nur die Kerne erkennbar sind, vergrößern sich und beladen sich mit Glykogen. Dabei nimmt das Protoplasma eine wabige Struktur an oder es kann ganz homogen werden. Die Kerne werden blasig und sind nicht mehr so deutlich erkennbar. Durch die Aufquellung der Zellen pressen sich die einzelnen Deciduazellen aneinander, wobei die Zellgrenzen immer deutlicher werden. So entsteht das typische Bild der decidualen Reaktion, bei dem die einzelnen polygonal begrenzten Zellen mosaikartig aneinandergrenzen, so daß das Gewebe Ähnlichkeit hat mit dem Längsschnitt durch ein einschichtiges Plattenepithel. — Die deciduale Umwandlung der Uterusschleimlaut tritt immer bei bestehender Schwangerschaft auf, ganz gleichgültig, ob es sich um eine intra- oder extrauterine Gravidität handelt.

Aber nicht nur das Stroma des Endometrium, sondern auch andere Gewebe können eine deciduale Umwandlung zeigen. Es sind dies vor allem das subseröse Bindegewebe der Peritonealauskleidung des Unterbauches, des kleinen Beckens und das Stroma von Lymphdrüsen des kleinen Beckens und einige andere Gewebe, die eine Schwangerschaftsreaktion in Form einer großzelligen Wucherung zeigen können.

Amos beschreibt einen Fall von Deciduabildung in den Schleimhautherden eines Adenomyoms und gleichzeitiger decidualer Reaktion des Stromas eines bindegewebigen Tumors der Bauchdecken. Wörtlich heißt es hier:

„Der dazugehörige Bauchdeckentumor zeigt eine ebenso interessante histologische Bildung. Er besteht aus einer Aneinanderreihung von großen proto-

plasmatischen Zellen mit chromatinarmen Kernen, die auf den ersten Blick und auch bei genauerer Betrachtung die größte Ähnlichkeit mit Deciduazellen haben. Nun gibt die Frau an, daß der Narbentumor zuerst aufgetreten sei als kleines warzenähnliches Gebilde und im Laufe der Zeit nicht sehr an Größe zugenommen habe. Aber es sei ein starkes Wachstum mit Beginn der Schwangerschaft eingetreten. Das histologische Bild kann ich ansprechen als deciduale Veränderung eines schon vorher anwesenden bindegewebigen Tumors in den Bauchdecken."

Diese deciduale Reaktion des Bindegewebes wurde von *M. Rosenberger* als Überfunktion des Corpus luteum gedeutet. *Geipel* nimmt an, daß die Stoffe, die diese Reaktion auslösen, vom Uterus aus auf dem Lymphwege zu den oben genannten Geweben gebracht werden. Dazu soll nach *R. Meyer* noch ein entzündlich-formativer Reiz kommen, weil diese Reaktion des Bindegewebsapparates sehr häufig an Stellen vorkommt, die der Sitz einer chronischen Entzündung sind (Appendix, Excavatio rectouterina usw.). — Nach *Kehrer* hat insbesondere das im Praemenstruum oder in frühen Schwangerschaftsmonaten gebildete Corpus luteum die Eigenschaft Bindegewebszellen auf die typische Art umzuwandeln. —

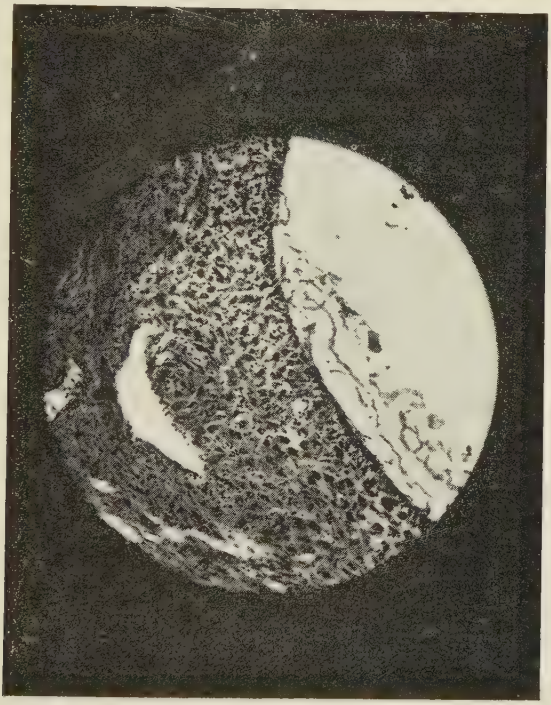

Abbildung 3

Die Tatsache, daß sogar Bindegewebe, das in gar keinem Zusammenhang mit dem Endometrium steht, eine deciduale Umwandlung erfahren kann, würde es noch verständlicher machen, daß auch das Stroma der endometrioiden Wucherungen auf die Schwangerschaftshormone mit decidualer Reaktion antwortet. Das ist aber keineswegs immer der Fall.

In dem eingangs beschriebenen Fall ist die deciduale Reaktion des cytogenen Gewebes derart vollkommen ausgebildet, daß sie von einer topischen Decidua nicht zu unterscheiden ist (Abb. 3). Auffallend ist aber, daß die Reaktion nicht an allen Stellen der adenomyotischen Wucherung gleich stark ausgeprägt ist. Manche Drüsenformationen zeigen gar keine, andere nur eine geringe und wieder andere eine vollkommene deciduale Umwandlung. Es war sogar möglich, wie im Fall *Aschheim*, auf Grund der decidualen Reaktion in einem adenomyotischen Herd eine vorausgegangene Schwangerschaft zu diagnostizieren, ohne daß am Endometrium selbst diese noch nachzuweisen war.

Es handelte sich hierbei um eine Frau, die wegen Verdacht auf Perforation des Uterus laparatomiert wurde. Es sollte, da man einen kriminellen Eingriff vermutete, festgestellt werden, ob es sich überhaupt um eine Schwangerschaft handelte. Der Uterus zeigte eine mit grauem Belag bedeckte Innenfläche. Der größte Teil der Schleimhaut war nekrotisch und kleinzellig infiltriert. Nur an einer Stelle der Oberfläche waren vereinzelte Drüsen von Schwangerschaftscharakter nachzuweisen. Jedoch war am Stroma keine deciduale Reaktion zu beobachten. Aber in der Muskulatur befanden sich einige heterotope Drüsen, deren Stroma eine deciduale Umwandlung aufwies. Es konnte daher auf Grund dieses Befundes allein eine vorausgegangene Schwangerschaft diagnostiziert werden.

Es sind in der Literatur noch weitere Fälle beschrieben worden, bei denen eine deciduale Umbildung des Stromas der heterotopen Drüsen beobachtet wurde. — *Aschheim* zeigte einen Fall von besonders mächtiger Deciduaentwicklung bei Adenomyosis interna uteri bei einer 39jährigen Frau, bei der es sich im Gegensatz zu dem eingangs beschriebenen um eine intrauterine Gravidität handelte. Der autoptische Befund des Operationspräparates zeigte ein ganz ähnliches Bild wie unser Fall, ein Beweis dafür, daß die deciduale Reaktion des Adenomyosis interna uteri in keiner Weise von der Lokalisation der Gravidität abhängig ist. –

Beim Falle *Schweitzer* handelte es sich um eine 38jährige Schwangere, bei der die abdominale cervikale Schnittentbindung gemacht wurde. Nach der manuellen Placentarlösung fiel die partielle Schlaffheit der Uteruswand auf im Gegensatz zu großen tumorartigen Herden im Fundus. Außerdem bestanden zahlreiche

flächenhafte Verwachsungen der Uterushinterwand mit der Flexura sigmoidea und dem hinteren Beckenperitoneum. Wegen der multiplen Tumorentwicklung und der ausgedehnten Verwachsungen, die scheinbar die Kontraktion des Uterus verhinderten, wurde die Uterusextirpation gemacht. Die mikroskopische Untersuchung ergab, daß die Tumorbildung von decidualem Gewebe in heterotopen Schleimhautinseln herrührte. Die deciduale Umwandlung des cytogenen Gewebes in den Tumoren war derjenigen der Uterusschleimhaut völlig identisch.

In einem anderen Fall, den *R. Meyer* beschrieb, handelte es sich um eine deciduale Reaktion innerhalb eines sogen. Tubenwinkeladenoms. Auffallend war an diesem Präparat, daß an einigen Stellen die Deciduabildung ganz fehlte, während sie an anderen Stellen voll ausgeprägt war.

Andere in der Literatur mitgeteilte Fälle zeigen eine Deciduabildung bei Adenosis externa. R. *Meyer* teilt einen Fall von Tubargravidität mit Deciduabildung bei Adenomyosis externa ovarii mit. *Schaaning* berichtet über einen Fall, bei dem es in einer sogen. Teercyste des Ovars (Adenomyosis ovarii) zur Ausbildung einer Decidua gekommen war.

Josselin de Jong beschreibt einen Fall von Deciduabildung der hinteren Serosafläche des Uterus, des Cavum Douglasi, und der Ligamenta lata. Er verglich die hier vorgefundene Decidua mit einer Decidua des Uterus bei Tubargravidität und fand eine vollkommene Übereinstimmung der beiden Gewebe.

Da die Befunde bei Adenomyosis interna als auch die bei Adenosis externa mit decidualer Reaktion des Stromas sich fast vollkommen gleichen, würde es zu weit führen noch weitere Fälle der Literatur, wie sie von *Melnikow-Raswedenkow, Lochrane, de Snoo, Cullen, Döderlein-Herzog, Szenes* u. a. beschrieben worden sind, hier anzuführen.

In dieser Arbeit, die sich mit der Adenomyosis interna uteri befaßt, sind hauptsächlich derartige Fälle beschrieben worden, was den Eindruck erwecken könnte, daß die deciduale Reaktion bei Adenomyosis interna weit häufiger sei als bei den externen Formen. Das ist aber durchaus nicht der Fall. Im Gegenteil, es erwies sich an Hand aller bis jetzt bekannten Fälle, daß die deciduale Reaktion bei Adenomyosis interna viel seltener vorkommt als bei Adenosis externa. Dies ist um so bemerkenswerter, als sich die Schleimhaut der heterotopen Drüsen bei Adenomyosis interna direkt aus dem Endometrium ableitet. Ein Grund für dieses Verhalten ist sicher darin zu suchen, daß die Adenomyosis interna uteri am häufigsten im 5. Jahrzehnt, also im Klimakterium auftritt und so das Zusammentreffen von Gravidität und Adenomyosis interna ein ziemlich seltenes Ereignis ist.

Weiterhin ist auffallend, daß in ein und demselben adenomyotischen Herd die deciduale Reaktion so verschieden stark ausgeprägt ist. Dafür lassen sich vielleicht folgende Erklärungen geben: Die deciduale Reaktion ist an das cytogene Stroma gebunden, das primär als Wegbereiter für die drüsigen Wucherungen immer vorhanden sein muß. Aber wie schon beschrieben, erschöpft sich die Vitalität des Stromas während der Zeit des Vorwucherns und bei zunehmendem Alter wandelt es sich in faserreiches Bindegewebe um, das bei Eintreten der Schwangerschaft sich nicht mehr decidual umwandeln kann. Die bindegewebige Umwandlung des Stromas kann auch in der Umgebung von Cysten durch den Druck derselben bedingt sein.

So werden wir also in ein und derselben Wucherung Drüsen mit gut ausgebildetem cytogenen Stroma haben, solche, bei denen sich das Stroma schon erschöpft oder durch Druck geschädigt worden ist und schließlich solche, bei denen das Stroma schon vollständig in derbes Bindegewebe verwandelt ist. So ist es verständlich, daß hierdurch auch eine verschieden stark ausgeprägte Schwangerschaftsreaktion bedingt sein kann.

Die klinischen Symptome der Adenomyosis interna uteri sind sehr wenig charakteristisch und sehr wechselnd. Nur ein Symptom ist regelmäßig, das der Blutung. *(Pfannenstiel, Landauer* u. a). Diese Blutung tritt auf in Form von pathologisch verstärkten und verlängerten Menstruationsblutungen. Häufig sind auch die Zwischenpausen verkürzt. Schließlich kann eine vollkommen unregelmäßige und sogar eine Dauerblutung resultieren. Nach *Westmann* kann es dadurch zu einer sekundären Anaemie bis zu 30% kommen.

Die Blutung soll nach *Frankl* rein mechanisch bedingt sein. Wie in der Arbeit schon beschrieben, kommt es zur Kompression und Erweiterung der abführenden Gefäße und somit zu Ernährungsstörungen der auseinandergedrängten Gewebe, zur dauernden Hyperaemie und Blutungsbereitschaft.

Andere Autoren, wie *L. Meyer,* nehmen an, daß derselbe Reiz, der zur Wucherung geführt hat, auch die pathologische Blutung herbeiführt. Ein weiterer Grund ist die außerordentliche Vermehrung der blutenden Schleimhautoberfläche *(Albrecht),* zumal nach *Seitz* sehr häufig eine Vermehrung der präkapillaren Gefäße in den adenomyotischen Herden zu finden ist. Es ließe sich auch denken, daß hormonale Beziehungen für die Blutung ausschlaggebend sind; aber dem steht entgegen, daß die Ovarien bei Operationen mit größter Regelmäßigkeit keine pathologischen Veränderungen aufwiesen und daß die Roentgen-Kastration fast nie imstande ist die Blutungen zu beseitigen. Der ovarielle Zyklus könnte nur insofern für die Blutung eine Rolle spielen, als er infolge der

congestiven Hyperämie zur Zeit der Menstruation bei geschädigten, blutungsbereiten Geweben den Blutaustritt auslöst oder verstärkt. Ein weiteres sehr häufiges Symptom ist die Dysmenorrhoe. Diese oft sehr starken Beschwerden sind auf folgende Weise zu erklären; bei der prallen Schwellung der Heterotopien im Prämenstruum werden durch Druck auf die Nerven spastische Kontraktionen ausgelöst. Das ist besonders häufig bei den am Tubenwinkel sitzenden heterotopen Wucherungen beobachtet worden, vor allen Dingen dann, wenn es sich um mehr umschriebene Formen der Adenomyosis oder um Adenomyome handelt.

Nicht die Anämie ist die größte Gefahr bei der Adenomyosis, sondern die Spontanruptur des Uterus bei intrauteriner Schwangerschaft, zumal dann, wenn vorher die Adenomyosis keine Symptome gemacht hat und infolgedessen klinisch nicht nachgewiesen werden konnte.

Ich kann im übrigen hier auf die von *Aschheim, Schäffer* und *Schugt* beschriebenen Fälle, die schon angeführt wurden, verweisen.

Wie aus den, im Verlaufe dieser Arbeit angeführten Fällen und vielen anderen der Literatur hervorgeht, ist eine intrauterine Gravidität bei Adenomyosis interna möglich. Man hat sogar den Eindruck, daß die Fertilität durch die Adenomyosis interna nicht beeinträchtigt wird.

Es wäre nun noch die Frage zu beantworten, ob vielleicht die in unserem Falle angetroffene Tubargravidität auf die Adenomyosis uteri zurückzuführen ist.

Bereits *Boxer* hat 1908 die Bedeutung der Adenomyosis für die Ätiologie der interstitiellen Schwangerschaft erörtert. *H. O. Neumann* fand in zwei Fällen einer isthmischen Gravidität eine typische Adenomyosis interna uteri. Die gewucherten Drüsenschläuche waren bis zum intramuralen Tubenabschnitt vorgedrungen und im Lumen dieser Tubenabschnitte fand er als Wandauskleidung Endometrium mit decidualer Reaktion. Die Lichtungen der Eileiter waren durch die massigen Schleimhautanteile auch auf der gesunden Seite völlig verstopft. *H. O. Neumann* nimmt an, daß es sich um ein direktes Übergreifen auf den intramuralen Tubenabschnitt handelte .Es ist also erklärlich, daß es durch das direkte Hineinwuchern der Adenomyosis interna in den isthmischen Teil der Tube zu einer weitgehenden Verengerung des Lumens kommen kann und hierdurch die Wanderung des befruchteten, schon vergrößerten Eies behindert werden kann, so daß es hier zur Implantation desselben kommt, zumal ja jetzt richtiges Endometrium vorhanden ist.

Auch *Hellmut*, *Schmitt*, *Littauer* und *Naujoks* haben die Bedeutung der Adenomyosis für die Ätiologie der interstitiellen Graviditäten erörtert.

Ob die Tubargravidität in unserem Fall eine derartige Ätiologie hat, läßt sich nicht mit Sicherheit sagen. Die Gravidität ist in unserem Falle im ampullären Teil der Tube und es müßte, sollte die Adenomyosis zur Erklärung überhaupt herangezogen werden, eine für sich aufgetretene Adenomyosis interna tubae nachweisbar gewesen sein. Aber es fand sich an beiden Tuben nicht die hierfür charakteristische knotige Verdickung. Außerdem ist die Tubargravidität ja auch hinreichend durch den Befund infantiler Tuben in Verbindung mit entzündlichen Verwachsungen zu erklären.

Daß die Adenomyosis interna tubae in manchen Fällen für die Entstehung einer Tubargravidität verantwortlich zu machen ist, zeigen die Angaben von *Osjakina-Rozdestvenskaja*, die bei Reihenuntersuchungen an 240 Tuben 27,9% adenomyotisch erkrankt fanden und von denen 2% unmittelbare Ursache einer Extrauteringravidität waren.

Den Schluß dieser Arbeit soll eine getrennte histogenetische und ätiologische Betrachtung der Adenomyosis interna uteri bilden.

Seit der ersten Beschreibung eines Tubenwinkeladenomyoms (*Chiari* 1887), der bald weitere Schilderungen von Adenomyosen folgten, ist deren Histogenese oft Gegenstand der wissenschaftlichen Forschung gewesen. Schon *v. Recklinghausen*, der 1896 seine Urnierentheorie auf Grund morphologischer Übereinstimmung der drüsigen Einschlüsse in adenomyomatösen Wucherungen mit Urnierenresten aufstellte, konnte für einige Fälle der Adenomyosis interna uteri den Zusammenhang mit der Schleimhaut feststellen. Er mußte diese Fälle als Ausnahmefälle von seiner Theorie ausschließen.

Soll wirklich eine fetale Genese angenommen werden, so muß man an angeborene Keimabsprengung der Miller'schen Gänge denken. Absprengungen aus anderen fetalen Organen — Urniere, Wolff'scher Gang — ist aus entwicklungstopographischen Gründen für die Adenomyosis interna uteri auszuschließen.

Wie *R. Meyer*, *Ferroni* u. a. bewiesen haben, kommt eine fetale Keimabsprengung der Müller'schen Gänge im Uterus vor; sie liegen nach *R. Meyer* in der Mittellinie hinten oben im Uterus. Durch das Zusammenwachsen zweier gangartiger Organe, die hier beim Durchwachsen des Mesenchyms besondere Schwierigkeiten haben (*R. Meyer*), ist diese Lage der Epithelausschaltung leicht verständlich. Trotzdem ist diese Entstehung der Adenomyosis interna uteri in den meisten Fällen schwer zu beweisen (*Albrecht*) und man

wird sie nur in Ausnahmefällen gelten lassen dürfen, wenn die adenomyotischen Wucherungen an den oben bezeichneten Stellen gefunden werden, vor allen Dingen dann, wenn es sich um echte Adenomyome, organoide Mißbildungen handelt. Dazu kommt noch, daß fetale Keimabsprengungen, wie *R. Meyer* bewiesen hat, fast nie die Tendenz haben, blastomatös zu entarten.

Zu erwähnen ist noch die unbeweisbare Hypothese *Lahms*, der die Heterotopien auf eine primäre Zersprengung und Zerklüftung der Mesenchymplatte, bei der Lücken entstehen, in die das Epithel hineinwuchert, zurückführte.

R. Meyer hat gezeigt, daß die postfetale Schleimhautheterotopie im Uterus ein fast alltäglicher Befund ist, und er konnte auch am graviden Uterus sehr deutlich den Zusammenhang der heterotopen Wucherungen mit dem Endometrium zeigen. Ebenfalls konnte *R. Meyer* zusammen mit *Kitai* nachweisen, daß die Regenerationsvorgänge bei der Menstruation Übergänge zu den heterotopen Wucherungen zeigen. Diese Hyperregeneration führt in der zweiten Hälfte der Geschlechtsreife zur „basalen glandulären Hyperplasie". Hierbei wuchern die basalen Drüsenenden endophytisch in die Lymphspalten und Muskelinterstitien, was als Anfang der heterotopen Wucherungen anzusehen ist. So kann heute die postfetale Entstehung der Adenomyosis interna als sicher gelten, zumal der Zusammenhang mit dem Endometrium fast immer nachgewiesen werden kann *(Chiari, v. Franqué, Wallart)*.

Bezüglich der Ätiologie der Adenomyosis interna uteri ist man noch nicht zu einer einheitlichen Auffassung gelangt. Im Laufe der Zeit sind die Anschauungen einem häufigen Wechsel unterworfen gewesen, wie auch aus den Bezeichnungen: Adenometritis, Adenomyometritis, Adenomyositis, Adenomyom, diffuses Adenomyom u. a. hervorgeht.

Früher war die Annahme *R. Meyers* fast allgemein anerkannt, der die Adenomyosis als entzündlich, hyperplastisch-regenerative Wucherung auffaßte. *O. Frankl* lehnte diese Auffassung ab auf Grund von Serienuntersuchungen, bei denen er feststellte, daß fast nie entzündliche Vorgänge nachzuweisen sind. Er steht auf dem Standpunkt, daß eine Resistenzverminderung des Myometrium das Vordringen der Schleimhautanteile ermöglicht. Doch sagt er:

„Das eine schließt das andere nicht aus, ich kann mich mit der Vorstellung einer vermehrten Proliferationskraft des Epithels sehr wohl befreunden, ohne deshalb die Vorstellung von der verringerten Widerstandsfähigkeit des Myometrium aufgeben zu müssen."

Nach *Albrecht* kann diese Anschauung aber nur für einen beschränkten Teil diffuser Wucherungen aufrecht erhalten werden, denn es ist nicht einzusehen, daß bei einer allgemeinen Resistenzverminderung des Myometrium die Wucherungen in umschriebenen Bezirken auftreten.

Auf Grund seiner Untersuchungen, zum Teil zusammen mit *Kitai*, hat *R. Meyer* später seine Anschauung über die entzündliche Genese verlassen. Er nimmt jetzt an, daß der Beginn einer Adenomyosis interna uteri in einer krankhaften Hyperregeneration der Schleimhaut infolge der übermäßigen Beanspruchung des Endometrium durch die Menstruation zu suchen ist. Hierdurch soll ein Reiz auf die basalen regenerierenden Schichten des Endometrium ausgeübt werden, der dann bei älteren Frauen zur „basalen glandulären Hyperplasie" führt, von der aus — wie schon beschrieben — alle Übergänge zu endometrioiden Heterotopien bestehen. Somit wäre auch ein Zusammenhang der Adenomyosis interna uteri mit dem Ovarialzyklus gegeben *(R. Meyer)*.

Als einen besonders wesentlichen Faktor der basalen Tiefensprossung sehen *R. Meyer, Adler, Frankl* u. a. noch die Auflockerung des Endometrium während der Schwangerschaft an. So beobachtete *R. Meyer* in der Placentarhaftstelle nicht selten Tiefenwucherung der basalen Schleimhaut in die Muskulatur im Bereich der chorionepithelialen Infiltration. Auch Ausschabungen, Aborte können wichtige Entstehungsmomente sein.

Der gesteigerten Regenerationskraft der basalen Drüsenteile steht also bei älteren Frauen durch vorangegangene Geburten, Aborte und Altersrückbildung *(Albrecht)* eine verminderte Resistenz des Muskelbindegewebsapparates gegenüber, so daß aller Wahrscheinlichkeit nach diese dysplastischen Faktoren *(Artusi)* für die Entstehung der Adenomyosis interna uteri maßgebend sind.

Auf die hormonalen Beziehungen zur basalen Hyperregeneration wurde oben schon hingewiesen. Aber es ist nicht anzunehmen, daß eine hormonale Dysfunktion allein die auslösende Ursache der Adenomyosis ist, denn dann wäre es nicht zu erklären, daß diese Wucherungen sich meistens auf bestimmte Gebiete des Corpus uteri beschränken.

So müssen also zur Entwicklung der Adenomyosis hormonale Einflüsse und bestimmte lokale Gewebsveränderungen (Vitalitätsdifferenzen) zusammenwirken.

LITERATURVERZEICHNIS

Albrecht, H., Pathologische Anatomie und Klinik des Adenomyoms und der Adenomyosis. Halban-Seitz, Handb. f. Frauenheilkunde u. Geburtshilfe.

Amos, Deciduabildung in den Schleimhautherden eines Adenomyoms und deciduaähnliche Umwandlung eines Bauchdeckentumors. Ztschr. f. Geburth. u. Gyn. 1905, Bd. 54, H. 1.

Artusi, Über die kausale Genese der adenomyomatösen Wucherungen des weiblichen Genitalapparats. Arch. f. Gyn. 1924, Bd. 122, H. 1.

Aschheim, Adenomyosis uteri gravidi. Zbl. f. Gyn. 1923, Nr. 5, S. 212.

Borst, M., Echte Geschwülste. Aschoffs pathol. Anatomie, 1911, S. 679.

Frankl, O., Zur Kenntnis der Adenomyosis uteri. Zbl. f. Gyn. u. Geburtsh. Nr. 24, S. 907; Nr. 79, S. 1034.

Josselin de Jong, Virchows Arch. f. pathol. Anatomie u. Physiol. Bd. 262, H. 3.

Lahm, Zur Adenomyosis des weiblichen Genitalapparats. Zbl. f. Gyn. 1923, Nr. 9, S. 379.

Lauche, Über die heterotopen Wucherungen vom Bau der Uterusschleimhaut. Monatsschr. f. Geburtsh. u. Gyn. 1927, Bd. 118, S. 113.

Meyer, R., Ztschr. f. Gyn. 1905, Bd. 54, H. 1/2. Veit-Stöckel'sches Handbuch f. Gyn. Bd. 61, 1930.

Meyer, R. u. *Kitai,* Bemerkungen über endometr. Adenomyosis uteri in anatomischer Beziehung. Zbl. f. Gyn. 1924, Nr. 45.

Neumann, H. O., Arch. f. Gyn. Bd. 152, 1933.

Recklinghausen, v., Die Adenomyome und Cystadenome des Uterus und der Tubenmündung. Zbl. f. allgem. Pathol. u. pathol. Anatomie, 1896.

Rosenberger, M., Arch. f. Gyn. Bd. 114.

Schäffer, M., Arch. f. Gyn. 1918, Bd. 109, H. 2.

Schugh, Zbl. f. Gyn. 1926.

Schweitzer, Zbl. f. Gyn. 1927, Nr. 15.

Westmann, Beitrag zur Klinik und Pathologie der Adenomyome und Adenomyometritis. Arch. f. Gyn. 1922, Bd. 116, H. 2.

Lebenslauf

Ich wurde am 29. September 1911 in Bensheim a. d. Bergstraße als Tochter des Kantors und Lehrers S. Kornfeld geboren. Dort besuchte ich die Volksschule. Nach Übersiedlung meiner Eltern nach Pyritz/Pommern trat ich dort in das Städtische Lyceum ein, das ich bis zur Untersekunda besuchte. In Stargard/Pommern trat ich dann in die Königin Luise-Schule ein und bestand im März 1931 die Reifeprüfung. Ostern 1931 begann ich mein medizinisches Studium in Heidelberg. Vom zweiten Semester an studierte ich an der Universität München, bestand dort im Juli 1933 die ärztliche Vorprüfung und legte im Dezember 1936 das medizinische Staatsexamen ab.